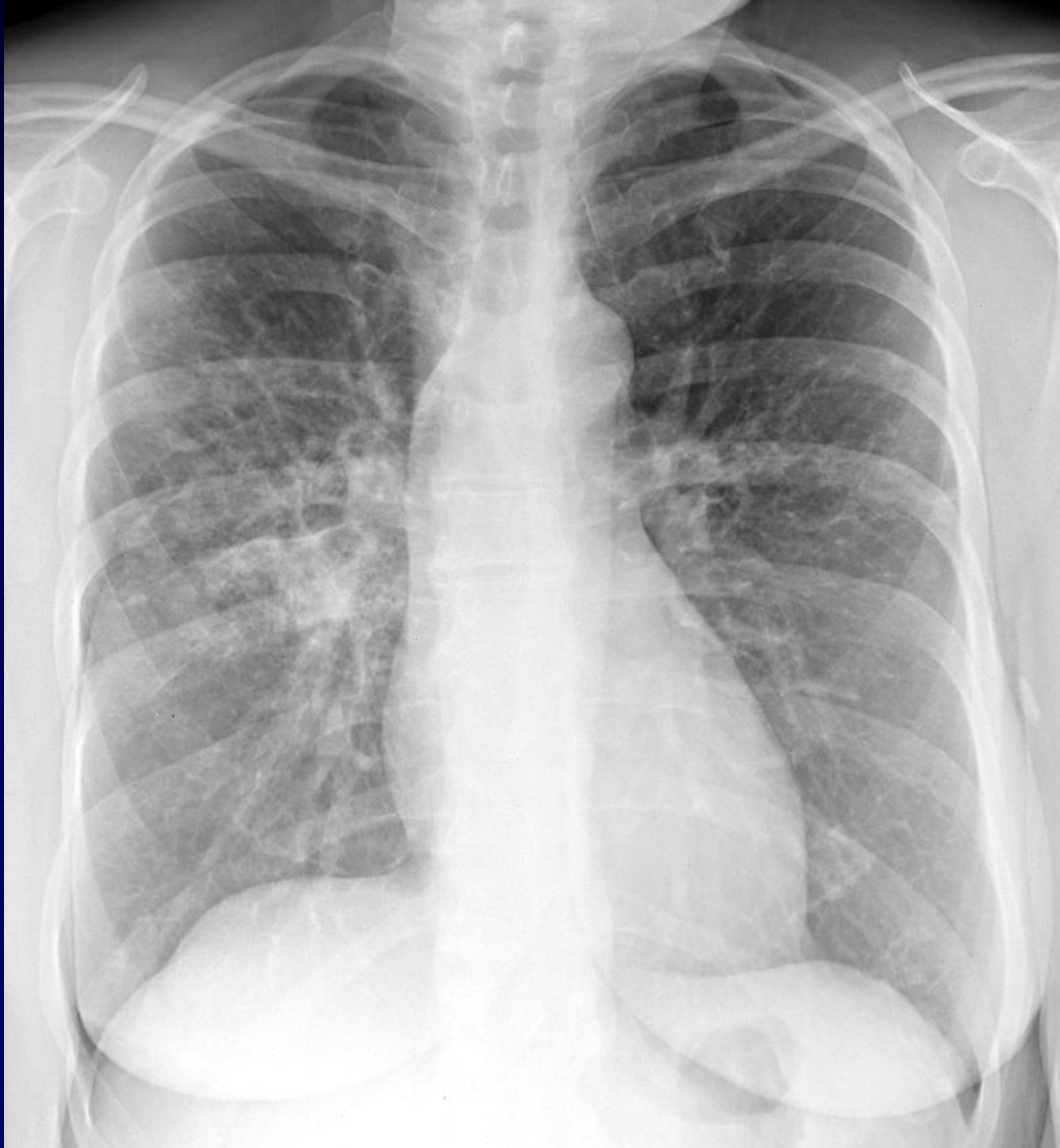
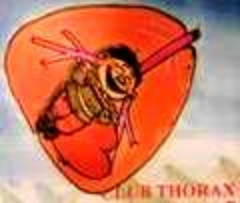


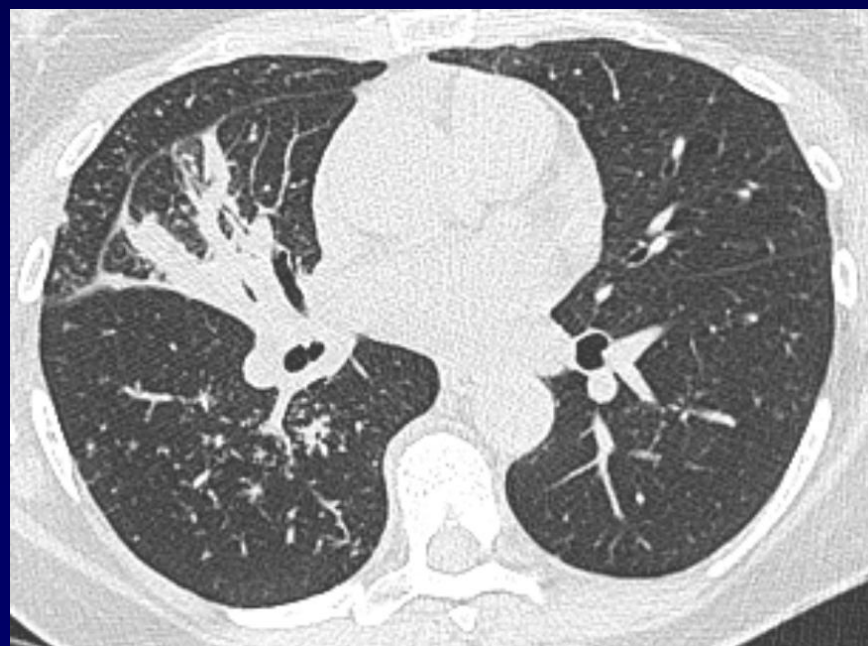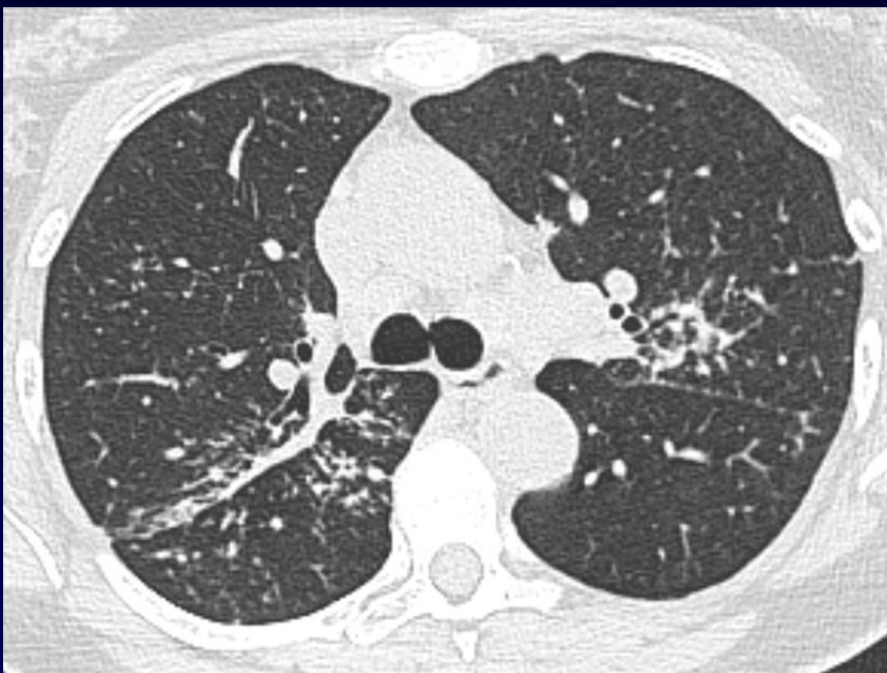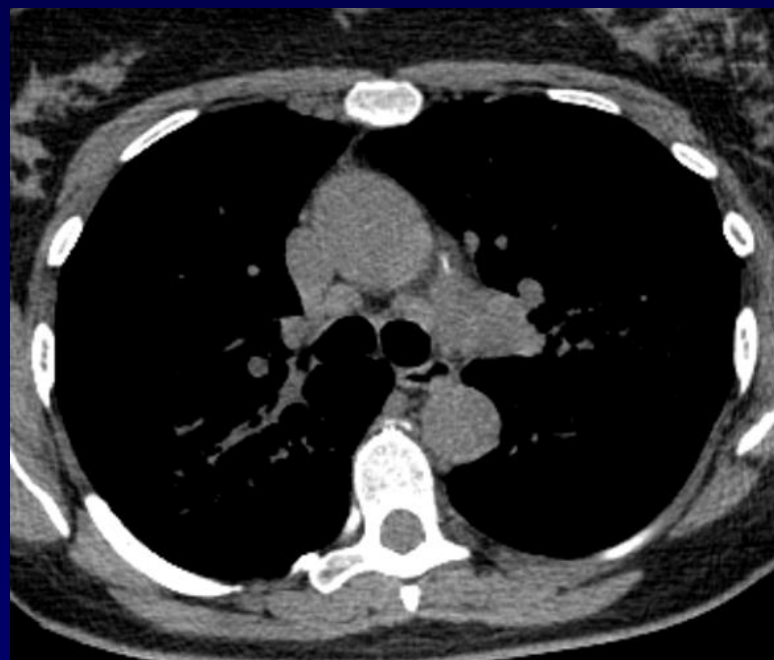
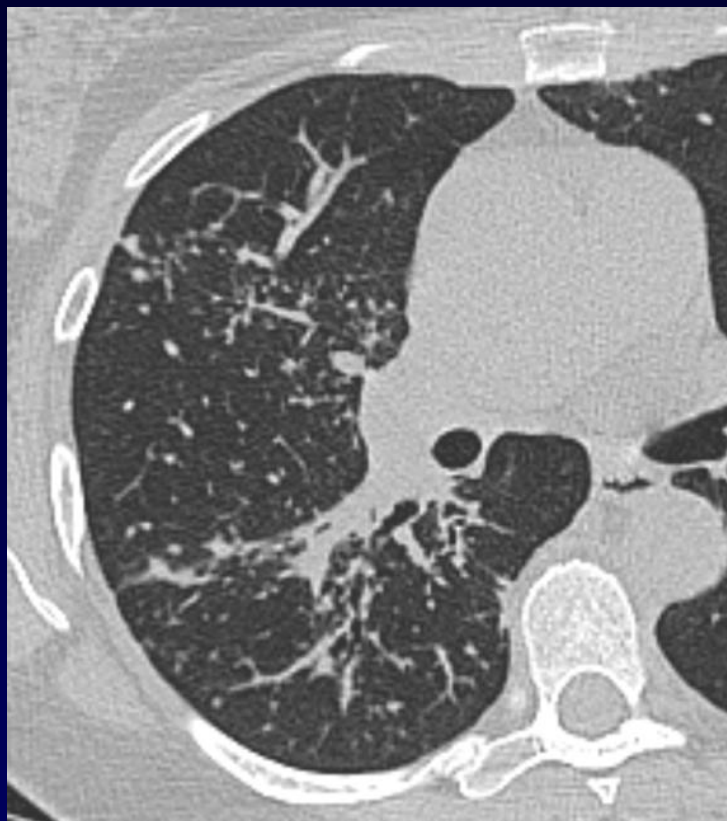Alexis LACOUT

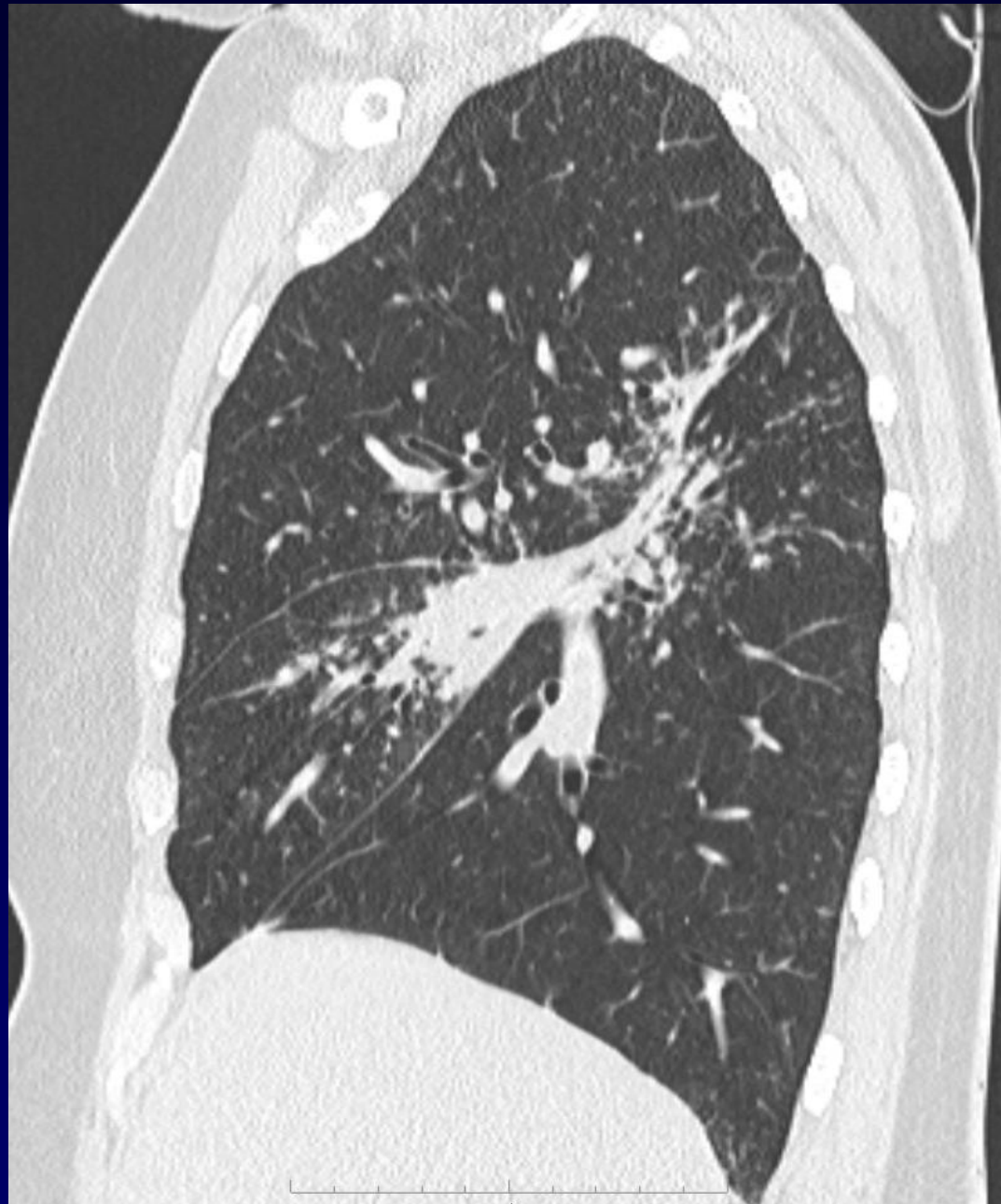Femme de 54 ans

Aurait une polyarthrite séropositive traitée



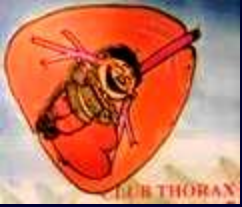







Diagnostic ?

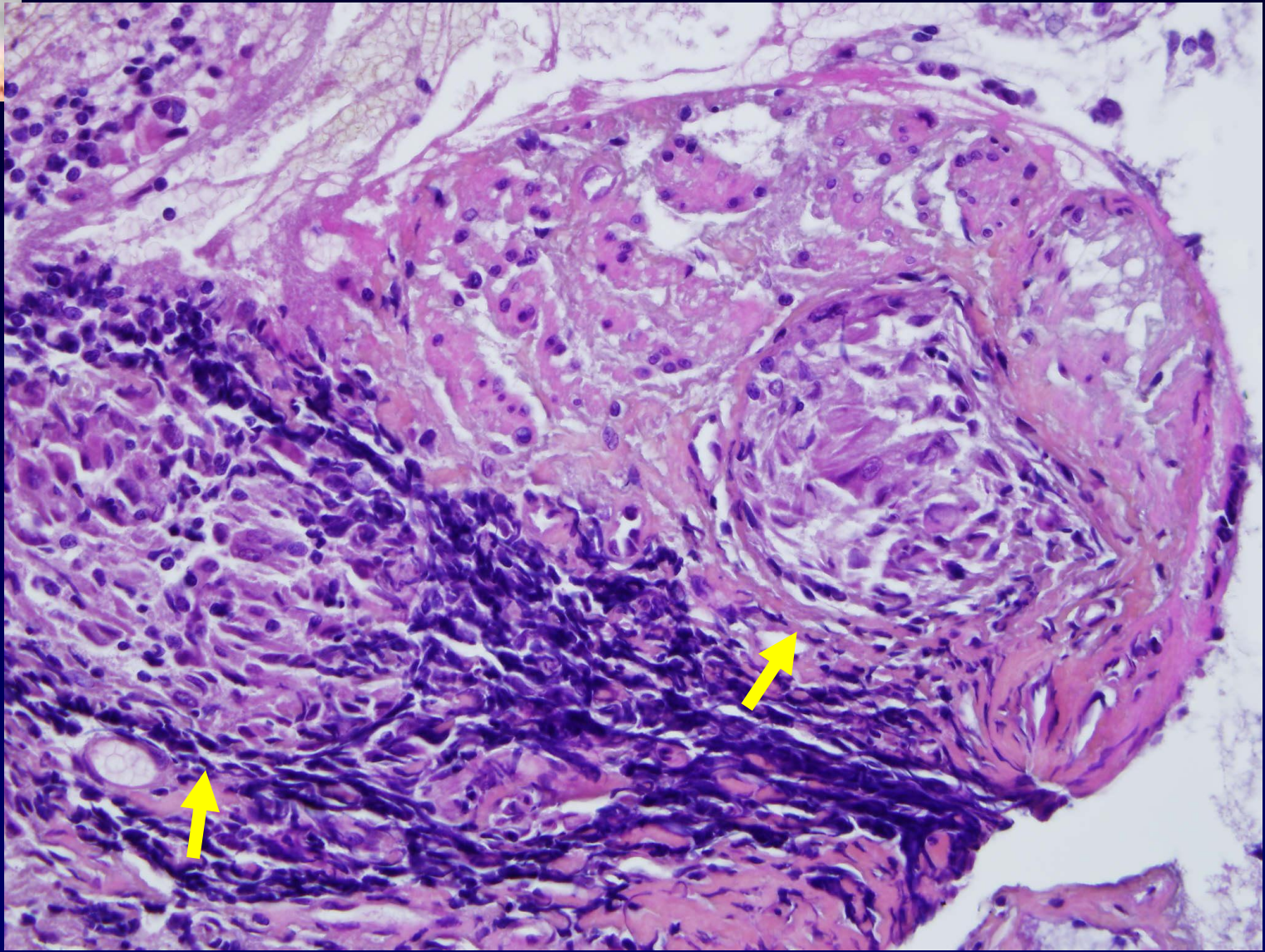


Diagnostic

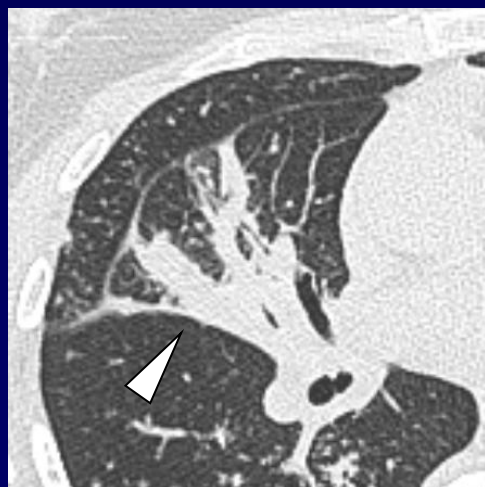
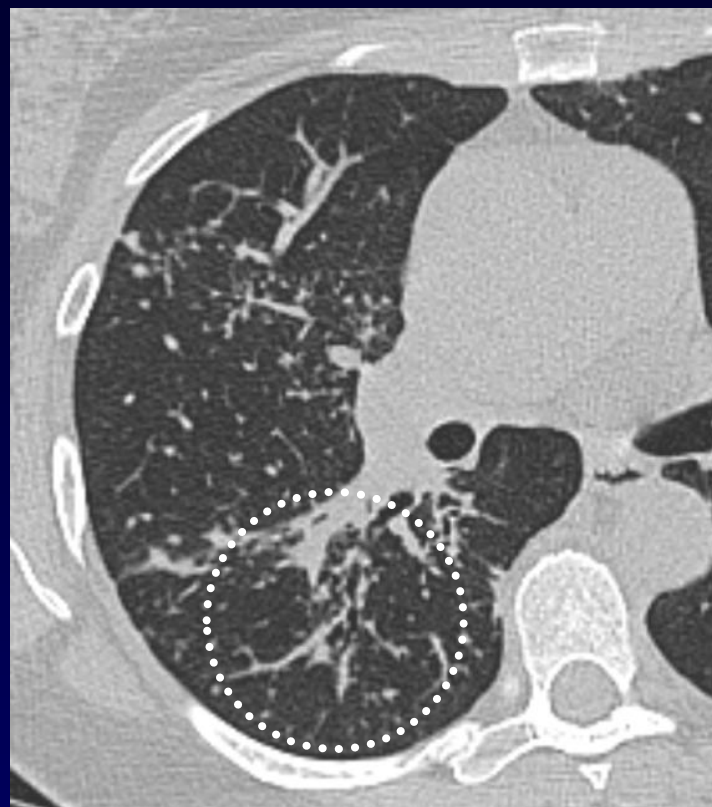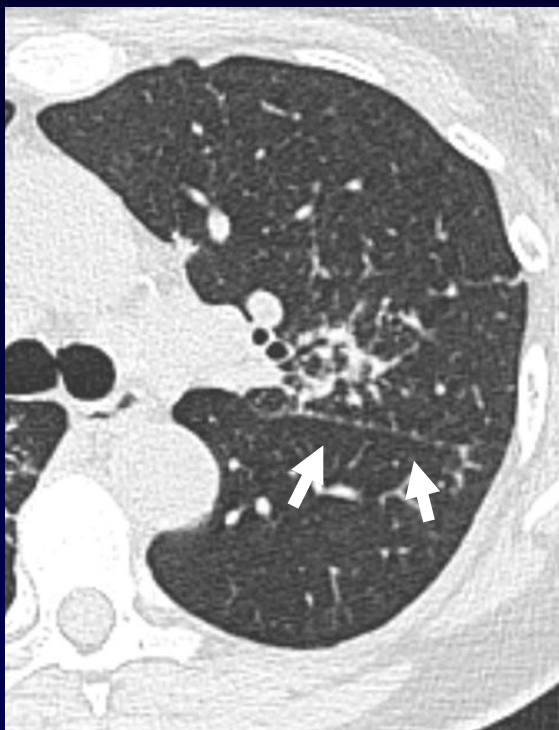
SARCOÏDOSE (Avec preuve histologique = Granulome)

Traitement habituel de la patiente : Méthotrexate mais pas d'anti-TNF (pouvant induire des sarcoïdoses)

Le facteur rhumatoïde peut être positif au cours de la sarcoïdose



Granulomes



Syndrôme micronodulaire à **disposition lymphatique** : atteinte électivement **scissurale** (flèches), et **péri-bronchovasculaire** (cercle) ; gros épaissement péri-broncho-vasculaire dans le lobe moyen (tête de flèche)